Aus der Anstalt von Dr. Rollier für die Behandlung der chirurgischen Tuberkulose in Leysin.

ÜBER DEN EINFLUSS DER SONNENSTRAHLEN AUF TUBERKULÖSE SEQUESTER

(MIT 23 ABBILDUNGEN).

INAUGURAL-DISSERTATION
ZUR
ERLANGUNG DER DOKTORWÜRDE
DER
HOHEN MEDIZINISCHEN FAKULTÄT DER UNIVERSITÄT BASEL

VORGELEGT VON

ALPHONSE FRANZONI,

GEW. ASSISTENT VON DR. ROLLIER-LEYSIN,

Z. Z. PRAKT. ARZT IN LOCARNO.

Sonderabdruck aus der Deutschen Zeitschrift für Chirurgie, Band 114.

LEIPZIG
VERLAG VON F. C. W. VOGEL
1912.

Digitized by the Internet Archive
in 2026

https://archive.org/details/IA41546706_0113

Aus der Anstalt von Dr. Rollier für die Behandlung der chirurgischen Tuberkulose in Leysin.

ÜBER DEN EINFLUSS DER SONNENSTRAHLEN AUF TUBERKULÖSE SEQUESTER

(MIT 23 ABBILDUNGEN).

INAUGURAL-DISSERTATION

ZUR

ERLANGUNG DER DOKTORWÜRDE

DER

HOHEN MEDIZINISCHEN FAKULTÄT DER UNIVERSITÄT BASEL

VORGELEGT VON

ALPHONSE FRANZONI,

GEW. ASSISTENT VON DR. ROLLIER-LEYSIN,

Z. Z. PRAKT. ARZT IN LOCARNO.

Sonderabdruck aus der Deutschen Zeitschrift für Chirurgie, Band 114.

LEIPZIG

VERLAG VON F. C. W. VOGEL

1912.

Gedruckt mit der Genehmigung der Medizinischen Fakultät der Universität Basel.

Referent: Prof. de Quervain.

Mit der Heliotherapie kommt ein Agens wieder zur Geltung, das zwar schon lange bekannt war, von der wissenschaftlichen Medizin aber, man möchte sagen prinzipiell vernachlässigt wurde. Von einer Atmosphäre von einfältigem Empirismus umgeben, rief die Sonnenkur vor 30 Jahren gerade in medizinischen Kreisen mehr Spott als andere Gefühle hervor. Heute ist der Skeptizismus überwunden, dank der Anstrengungen mehrerer Kliniker, ganz besonders aber dank der praktischen Erfolge, welche mit der Sonnenbehandlung durch Dr. Bernhard in Samaden und in noch viel höherm Maße von unserm Chef, Herrn Dr. Rollier in Leysin, erzielt wurden. Es liegt uns fern, die Heliotherapie als ein Allheilmittel hinstellen zu wollen. Während wir aber auf gewissen Gebieten der chirurgischen Tuberkulose definitive klinische Resultate noch abwarten müssen, verfügen wir doch hier schon jetzt über Tatsachen, die an und für sich genügen würden, um die Vorteile der Sonnenkur im Kampfe gegen die chirurgische Tuberkulose zu beseitigen. Von den verschiedenen der in der Anstalt von Dr. Rollier beobachteten physio-therapeutischen Erscheinungen ist es besonders die Wirkung der Sonnenstrahlen auf die Elimination von Sequestern, welche unsere Aufmerksamkeit in Anspruch genommen hat. Diese besondere Wirkung der Sonnenbehandlung eingehender darzustellen, ist die Aufgabe, die wir uns in dieser Arbeit stellten.

Es liegt nicht in meiner Aufgabe, hier die Bildung der tuberkulösen Sequester zu besprechen und ihren nachteiligen Einfluß auf die Heilung tuberkulöser Vorgänge im einzelnen nachzuweisen. Ich würde nach den Arbeiten Königs und den Dar-

stellungen Krauses und Hildebrandts in der Deutschen Chirurgie und Lexers nichts Neues mehr bringen können. Ich gehe deshalb gleich zur Besprechung meines Gegenstandes über.

Seit langem ist man bemüht, sich mit den Sequestern auseinanderzusetzen. Um ihre Bildung zu verhindern, nahm man seine Zuflucht zu allen möglichen Substanzen, die als heilwirkend gegen den Kochschen Bacillus und dessen Toxine galten und zum Teil noch gelten. Wir erwähnen hier nur die interstitiellen Injektionen von Jodoformöl, Jodoformäther, Naphtolkampfer, Calotscher Mischung und an die sklerogenen Einspritzungen von Chlorzink, Bismut usw. Sobald sich einmal der Sequester gebildet hatte, schritt man zur aseptischen Incision, Auskratzung und zur Sequestrotomie, welchen man bisweilen einen osteoplastischen Eingriff oder eine Jodoformplombe folgen ließ. Die von den verschiedenen Autoren an den Sequestern gemachten Beobachtungen beziehen sich meistens auf die schweren Formen von chirurgischer Tuberkulose. Es ist aber wohl möglich, daß selbst gutartige Fälle nicht von dieser anatomischen Komplikation frei sind. Man darf daher nicht damit rechnen, solche Sequester nur in Fällen eitriger, durch offene oder sich öffnenwollende Abszesse komplizierter Tuberkulose vorzufinden. Die Osteomyelitis, der es an Analogie mit der chirurgischen Tuberkulose nicht fehlt, beweist uns zur Genüge, daß die Sequester nicht immer ihre Anwesenheit durch schwere klinische Symptome verraten. Im übrigen läuft die Entwicklung des freien Sequesters mit derjenigen seiner Ursache, der Nekrose, keineswegs parallel. Die Schnelligkeit einer Nekrose, d. h. des Gewebstodes, hängt von der Virulenz der mikrobiellen Erreger und von den Verhältnissen der Blutversorgung ab. Die Entstehung eines Sequesters ist bei weitem verwickelter. Gleichzeitig mit den Erscheinungen, welche das Absterben aller Gewebe charakterisieren, bemerken wir, wenigstens was die Knochensequester anbelangt, solche von Neubildung, welche ihre Ursache in der Entzündung des Knochenmarks und hauptsächlich in einer knochenbildenden Periostitis haben. Diese scheint sogar der Mortifikation des Knochengewebes voranzugehen. Während einige Stunden genügen können, um die Nekrose entstehen zu lassen, vergehen

oft Monate, bevor der Sequester abgelöst und ausgebildet ist und sich dem Kliniker verrät.

Als einziges beinahe sicheres klinisches Anzeichen für die Existenz eines Sequesters gilt eine seit mehreren Monaten bestehende Fistel. Im allgemeinen vertreten die Autoren die Ansicht, daß es drei bis fünf Monate bedarf, bevor sich der abgestorbene vom lebenden Knochen ablöst. Lexer hält drei Monate für ausreichend. Calot rät an, nach vorangegangener Operation noch fünf Monate zu warten, bevor man nach einem Sequester sucht. Gewöhnlich geht bei jungen Personen die Abstoßung der Sequester schneller von statten als bei älteren. Falls keine alte Fistel besteht, ist die Diagnose eines Sequesters mitunter sehr schwer. Durch Verbindung folgender Anhaltspunkte jedoch läßt sich die Anwesenheit eines Sequesters mit einiger Wahrscheinlichkeit annehmen:

Tuberkulöse Vorgeschichte — unregelmäßige und mitunter schmerzhafte Geschwulst eines Knochensegments — periodische thermische Schwankungen — ziemlich tiefgehender, durch Druck hervorgerufener, auf einem bestimmten Punkt lokalisierter Schmerz — Kalksalze oder selbst kleine osteo-cartilaginöse Splitterchen enthaltender Eiter — durch die Sonde hervorgerufener Ton.

Legt die Fistel den Knochen unmittelbar frei, so kann man den abgestorbenen Knochen von dem neuen und lebenden sehr leicht unterscheiden. Letzterer ist rauh, unregelmäßig, rötlich, von blutigen Pünktchen besetzt. Ersterer dagegen ist sehr glatt und von mattweißer, gelblicher, an altes Elfenbein erinnernder Farbe. Die tuberkulösen Sequester sind in ihrer Mehrzahl mehr oder weniger abgerundet und verhältnismäßig klein. In Größe und Form ähneln sie einer Bohne, einer Linse oder einem Kirschkern. Einige jedoch haben regelmäßige Oberfläche und Umrisse. Gewöhnlich findet man sie in einem ihr Bett bildenden tuberkulösen Herd. Wenn auch mitunter an der Oberfläche liegend und bei der Palpation fühlbar, liegen sie doch für gewöhnlich tiefer. Daher auch die von den Klassikern anempfohlene Auskratzung. Falls sie nicht von selbst an die Oberfläche kommen, muß man sie im Laufe einer Operation oder einer Autopsie mit Sorgfalt aufsuchen. Die auf dem Knochen gleitende

Fingerspitze entdeckt eine nachgiebige Stelle, wo sie einsinkt: das ist der Herd. Eine etwas aufmerksamere Untersuchung läßt im Herd die kleine bewegliche Knochenmasse fühlen. Auch hier zeigt die Tuberkulose ihre Vorliebe für die Nachbarschaft der Gelenkknorpel. In der Regel besteht nur ein einziger Sequester; mehrere Autoren führen jedoch auch Fälle an, wo sie entweder mehreren isolierten oder zwei bis drei nebeneinander liegenden Sequestern begegnet sind. Ihre Isolierung ist mehr oder weniger vollständig. Manchmal sind sie elfenbeinartig und beweglich. Ein anderes Mal verrät im Laufe einer Auskratzung ein weißer Punkt die tuberkulöse Infiltration und führt zur Entdeckung der kleinen erkrankten Zone. Mitunter löst sich der Sequester mit der größten Leichtigkeit ab. Die Elimination des Sequesters kann auch nur zu einem gewissen Teil vor sich gehen: die grauen, von Nekrose befallenen und gefäßlosen Teile haften an den gefäßreichen benachbarten Teilen an. Vereinzelt vorkommende Trabekel sind am Kern befestigt. Sie beweisen, daß die Isolierung der Sequester nicht in den abgestorbenen Geweben oder direkt an ihrer Oberfläche vor sich geht, sondern mitten im lebenden Gewebe und in einer Entfernung von einigen Millimetern. Dies erklärt auch die gemischte Struktur des sich von seiner Umgebung abhebenden weißen Pünktchens: in der Mitte grau, hart, infiltriert, gefäßlos, mit peripher-rarefizierter Umkleidung.

Das Verhältnis zwischen den abgestorbenen und den lebenden Geweben ist sehr verschieden. In einigen Sequestern findet man nur noch einen weißen Mittelpunkt, und man könnte leicht glauben, daß sie noch ganz lebend und gefäßreich sind. Noch öfter umfaßt der infiltrierte Teil fast den gesamten Sequester.

Die freiliegenden Sequester verlassen für gewöhnlich ihren Entstehungsort nicht. Dabei sind sie da selbst beweglich bzw. nur locker am fungösen Gewebe festgehalten. Seltener begegnet man ihnen sehr fern von ihrem Entstehungsort in Fistelgängen. Ein Sequester kann subdermal, periostal, zentral oder medullär sitzen. Die rohrförmigen, zuerst von Blasius beschriebenen Sequester, die ihren Namen dem Umstand verdanken, daß der innere Zylinder aus noch im vollen Leben befindlichen Knochen-

teilen besteht, scheinen sich bezüglich ihrer klinischen Entwicklung von den übrigen in nichts zu unterscheiden. Die Anzahl der Sequester scheint vor allem von der Ausdehnung und der Schwere der Nekrose abzuhängen. Die wahren, die Ursache bildenden Phänomene entziehen sich noch unserer Kenntnis. Besonders die kleinen Knochen der Extremitäten scheinen für die Bildung von Sequestern hervorragend prädisponiert zu sein. Bei den Patienten von Dr. Rollier hatten wir Gelegenheit, mehrere Fälle von multiplen Sequestern zu beobachten. Aber die bei einem unserer kleinen Patienten vorgefundene Multiplizität von Sequestern, deren zum großen Teil von Prof. Escherich in Wien diktierte Beobachtung wir weiter unten noch ganz besonders angeben werden, steht wohl einzig in der Literatur da. Nach Ménard wären Sequester infolge von Coxitis nichts Seltenes. Von 268 in seiner Statistik angeführten Resektionen wiesen 81 Sequester auf. Auch die infolge von Spondylitis entstehenden Sequester verdienen unsere Aufmerksamkeit. In einigen Fällen geht ihre Elimination mit einer beträchtlichen Schmerzabnahme Hand in Hand. Aus derselben Fistel, durch welche sie sich einen Weg nach außen gebahnt haben, entweicht Eiter, welcher sich in das Abdomen entleeren und daselbst Psoasabszesse oder selbst Darmfisteln hätte hervorrufen können.

Jeder Teil unseres Skeletts kann tuberkulöse Sequester ausstoßen, allerdings werden die flachen Knochen am wenigsten von dieser Komplikation ergriffen. Die Ausstoßung eines Knochens „in toto" ist von uns nur bei den kleinen Knochen der Extremitäten beobachtet worden. Trotz der Definitionen verschiedener Autoren und speziell derjenigen Littrés war das Bild des Sequesters von demjenigen des Knochengewebes unzertrennlich. Wir werden aber sehen, daß auch andere Gewebe, vornehmlich das Drüsengewebe, mit Unterstützung einer gesunden Therapie unter der typischen Form von Sequestern ihre abgestorbenen Teile ausstoßen (siehe Beobachtung 4 und 5).

Die allgemeinen in den vorhergehenden Seiten zusammengestellten Angaben werden uns erlauben, den Einfluß der Sonnenstrahlen auf die tuberkulösen Sequester genauer zu untersuchen.

Durch ihre allgemeine und lokale Wirkung kann die Heliotherapie der Sequesterbildung zuvorkommen. Aber aus dem

Kampfe zwischen Organismus und Bacillus geht ersterer nicht immer als Sieger hervor. Eine große Anzahl von Patienten kommen mit alten Affektionen, eiternden Fisteln und selbst mit in voller Ausstoßung befindlichen Sequestern. Obgleich unsere Beobachtungen allein schon genügen würden, um den Unterschied in der Evolution eines chirurgisch behandelten und eines der Einwirkung der Sonnenstrahlen ausgesetzten Sequesters darzulegen, so halten wir es doch für nötig, die anatomischen und klinischen Vorgänge anzuführen, welche diese letztere Behandlungsmethode charakterisieren.

Die Evolution eines Sequesters geht in der Regel unter dem Einfluß der Lichtstrahlen schneller von statten. So sahen wir einmal durch eine noch blutende in Eiter gebadete Wunde hindurch einen kleinen schwärzlichen Fleck, welcher im ersten Moment den Gedanken an ein Blutgerinnsel aufkommen ließ. Bis dahin war durch Palpation nichts entdeckt worden. Die Fistel war erst 2—3 Monate alt. Trotzdem wurde der kleine schwarze Fleck immer größer, er wuchs in die Höhe, schob mit ziemlicher Kraft die Wundränder auseinander und gewann endlich den Anblick eines Kerns oder eines in einem Ring gefaßten Steins, mit mehr oder weniger regelmäßigen Umrissen, von schmutziggrauer oder schwarzroter Farbe. Der typische Ton am Skapell sowie das Zusammentreffen der vorerwähnten charakteristischen Erscheinungen ließen keinen Zweifel an der Knochennatur dieses Gebildes aufkommen. Wenn die Insolation intensiv und von langer Dauer gewesen war, glich der abgestoßene Knochen einem Stückchen Kohle. In andern Fällen handelt es sich um eine tuberkulöse Drüse. Zuerst voluminös tief und am Unterhaut-Zellengewebe hängend, kam dieselbe immer mehr an die Oberfläche, schob die Haut zurück und bildete eine breite Fistel, aus welcher Eiter ausfloß. Zuletzt und nach Überwindung jeden sich seinem Austritt in den Weg stellenden Hindernisses schlüpfte das Stück heraus, wie eine aus ihrer Schale tretende reife Frucht, wenn man diese zwischen den Fingern preßt. Bei der klassischen Elimination durch Tuberkulose zerstörter Gewebsteile bleiben dieselben sehr lange unter der angeschwollenen und fluktuierenden Haut versteckt. Wochenlang sieht man oft kein neues Phänomen zu dem cyanotischen und glänzenden Aussehen der

Haut oder der mehr oder weniger eitrigen Sekretion der Wunde hinzutreten. Selbst die Bildung einer Fistel führt erst nach einem Minimum von 4—5 Monaten zur Ausstoßung eines Sequesters. Einmal konnten wir feststellen, daß infolge einer langen Periode schlechten Wetters ein bereits in voller Elimination befindlicher Sequester in seiner Arbeit innehielt und sich von neuem in den Vertiefungen der Wunde versteckte. Die Sonne muß demnach die Lostrennung der Sequester von ihrer Umgebung und den Ausstoßungsprozeß zu befördern und zu beschleunigen suchen.

Manchmal ist die Nekrose weniger ausgedehnt; man kann kaum von der Bildung eines Sequesters reden. In diesen Fällen ist, wie uns durch mehrere Radiographien bewiesen wird, die Resorptions- und Reparationsarbeit viel wirksamer und schneller bei den den Sonnenstrahlen ausgesetzten Patienten, als bei denjenigen, welche ausschließlich der eigenen Verteidigung ihres Organismus überlassen werden.

Die infolge der Evolution eines Sequesters sehr oft auftretenden Schmerzen werden durch die Heliotherapie beseitigt. Die schmerzstillende Wirkung der Wärmestrahlen ist schon seit langem bekannt. Unsere Vorgänger hatten schon die Wärme als Analgetikum unter den verschiedensten Formen angewandt: Dämpfe, Thermophoren, Bäder usw.

In den Sonnenstrahlen scheinen die schmerzstillenden Eigenschaften der Wärme unter einer neuen, bei der bisherigen Methodik unbekannten Form vorhanden zu sein. Die Wärmestrahlen der roten, gelben und orangen Teile des Sonnenspektrums besitzen eine Vibrationsform, welche die andern physikalischen Wärmequellen nicht haben. Mit Hilfe von Spiegeln können sie leicht auf einen ausgesuchten Punkt in der Tiefe der Gewebe gerichtet werden. Um die Gefahr einer zu energischen Wirkung der Wärmestrahlen auszuschalten, bedienen wir uns in bestimmten Fällen einer auf Grund der von Dr. Rollier gemachten Angaben durch die Firma Schärer & Cie. in Lausanne ausgeführten Linse. Diese Linse hat den Zweck, die Strahlen von großer Wellenlänge teilweise aufzuhalten. Es sind hauptsächlich diese Strahlen, welche ein großes Penetrationsvermögen besitzen. Die engen Grenzen unserer Abhandlung verhindern uns, uns über

diesen Gegenstand zu verbreiten, aber es ist interessant zu wissen, daß die roten Strahlen auf ihrem Absorptionswege eine Verminderung ihrer Schnelligkeit erfahren, und daß sich die rote Farbe in Wärme umsetzt. Die Vereinigung der den verschiedenen Teilen des Spektrums anhaftenden Eigenschaften spielt jedenfalls für die Schmerzverminderung eine große Rolle und erreicht therapeutische Resultate, die weit besser sind als die durch die anderen Wärmeapparate erzielten. Durch ihre Einwirkung auf den tuberkulösen Herd und durch Hervorrufung einer Reihe von Nebenerscheinungen lindern die chemischen und die Lichtstrahlen, da sie ja eng mit den Wärmestrahlen des Sonnenspektrums vereinigt sind, ebenfalls die Schmerzen, wenn auch indirekt und auf Umwegen. Neben allen diesen theoretischen Betrachtungen hat uns die Praxis gelehrt, in allen Fällen, bei welchen die Phasen der Elimination eines Sequesters mit schmerzhaften Krisen einhergehen, stets unsere Zuflucht zu der Sonne zu nehmen. Ist einmal der Sequester ausgestoßen, so sind auch die tiefen Gewebe vernarbt, und die Vernarbung der Haut geht nun sehr rasch vor sich. Damit ist der Vorgang der Fistelbildung zu Ende. Bisher hatten wir alle Ursache, mit dieser Behandlung zufrieden zu sein.

Von Interesse sind die bakteriologischen Eigenschaften des Eiters und der den Sonnenstrahlen unterworfenen Sequester. Bei einem von einem Rückfall betroffenen Kranken unternahmen wir eine mikroskopische Untersuchung des Eiters und schritten auch zur Impfung von Meerschweinchen. Die von uns erzielten Resultate haben die auf diesem Gebiete bisher veröffentlichten Erfahrungen bestätigt. Unter dem Einfluß der Sonne wird der Eiter immer steriler. Allerdings weiß man noch nicht gewiß, welcher Teil des Sonnenspektrums am wirksamsten und welches die Art und Weise dieser Wirkung ist. Die einzige Methode, die angebracht erschien, um objektive Resultate zu erhalten, war eine auf Zerlegung des Spektrums in seine einzelnen Lichtstrahlen basierte. Das Sonnenlicht, besonders dasjenige der in der Ebene befindlichen Laboratorien, wies den Nachteil auf, nicht die genügende Intensität der ultra-violetten Strahlen zu besitzen. Man nahm zuerst seine Zuflucht zu metallischen Spektren (E. Hertel, Thiele und Wolf, Pflü-

ger), zu farbigen Gläsern, zu Lösungen, welche gewisse Teile des Spektrums absorbierten (Lösung von Eosin, Ammoniak, Kalibichromat, schwefelsaurem Kupferammoniak usw.). Im Nebelkom hatte Jamildon konstatiert, daß unter 35 Grad die Bazillen nicht vernichtet wurden. Er kam somit zu der Ansicht, daß die Vernichtung der Bazillen mit einer bedeutenden Temperaturerhöhung zusammenhing. Aus den im Jahre 1877 von Downes und Blunt angestellten Nachforschungen ging hervor, daß die ultra-violetten Strahlen die größte bakterizide Wirkung besaßen.

Laurent, Duclaux, Janowsky, Santosi, Büchner erkannten diese Eigenschaften bald den Lichtstrahlen, bald dem photochemischen Licht zu. Gaillard ist der Ansicht, daß jeder Teil des Spektrums eine bakterizide Wirkung besitzt, aber daß das Maximum dieser Wirkung dem nicht zerlegten Licht zukommt. Die Untersuchungen von Lebard, Dieudonné, d'Arsonval beweisen, daß die violetten und ultra-violetten Strahlen am wirksamsten sind, daß aber, mit einiger Ausnahme der infra-roten Strahlen, alle andern Teile des Spektrums eine bakterizide Wirkung besitzen. Ward, Strebel und Hertel stellten im Einvernehmen mit Thiele und Wolf fest, daß es die zwischen 300—265 liegenden Strahlen sind, welche für die Vernichtung der Bazillen am wirksamsten sind.

Unter Bezugnahme auf eine von Geißler gemachte Erfahrung hat Wiesner nachgewiesen, daß die infra-roten Strahlen ebenfalls eine bakterizide Wirkung haben, und zwar in höherm Maße noch als die ultra-violetten. Geißler hatte, nachdem er in einem Gefäß, dessen Wandungen geschwärzt waren, Bakterien der Einwirkung des Lichts ausgesetzt hatte, gefunden, daß auch die infra-roten Strahlen bakterizid wirkten. Wiesner ist es gelungen mittelst flüssiger Filter und unter gleichzeitiger Zuhilfenahme von zu Vergleichung angewandten Platten von Bergkristall und von Glas festzustellen, daß die infra-roten Strahlen in der Vernichtung der Bakterien ebenso wirksam sind wie die ultra-violetten.

Wenn es uns erlaubt ist, auf Grund aller dieser durch die verschiedenen Forschungen gegebenen Anhaltspunkte einen Schluß zu ziehen, so sind wir der Meinung, daß wahrscheinlich

alle Teile des Spektrums eine bakterizide Wirkung besitzen, und daß je nach Änderung des Terrains und der Bedingungen für die Untersuchungen diese Wirkung bei den infra-roten Strahlen ebenso intensiv ist wie bei den ultra-violetten.

Das Absterben der Bakterien geht nun, wie es scheint, in Gegenwart von Sauerstoff schneller vor sich. Downes und Blunt haben zuerst nachgewiesen, daß die atmosphärische Luft eine sehr große Rolle spielt. Duclaux, Roux, Paillard, Tizzoni und Cattani, Kruse, Dieudonné unterstützten diese Hypothese durch Versuche, welche später von Ledoux, Lebard, Büchner und Kedzior für nicht ausreichend erklärt wurden. Es ist ein Verdienst Bies, Licht in diese Frage gebracht zu haben. Unter Verwendung von destilliertem Wasser wies er die bakterizide Wirkung des Sonnenlichts bei vollständigem Fehlen jeder Spur von Sauerstoff nach. Aber nur für die ultra-violetten Strahlen war dies möglich, während die infra-roten Strahlen ohne die Anwesenheit des Sauerstoffs wirkungslos blieben. Diese Tatsache, deren Richtigkeit noch von Thiele und Wolf bestätigt worden ist, brachte endlich die Meinungen, die während einiger Zeit sich diametral gegenüber zu stehen schienen, miteinander in Einklang. Das Medium, in welchem die Lichtstrahlen wirken, also im gegebenen Falle die Gewebe des menschlichen Körpers, müssen auch in Betracht gezogen werden. Wie auch die Untersuchungen von Nagelschmidt, Klingmüller und Halberstädter, und hauptsächlich diejenigen von Finsen und Jansen beweisen, darf man also das Absterben der Bakterien nicht ausschließlich dem Licht zuschreiben, sondern auch der durch die Insolation hervorgerufenen Entzündung der Gewebe. Diese in Entzündung der Gewebe bestehende Reaktion erklärt auch die Zunahme der Eiterabsonderung während der ersten Tage der Insolation. Die Leukocyten scheinen durch das Licht positiver chemotaktisch beeinflußt zu werden. Andererseits führen die Wärmestrahlen des Spektrums eine starke Gefäßerweiterung herbei, die ihrerseits eine umfangreichere Auswanderung der Leukocyten erlaubt. Diese reaktive Entzündung läßt sich leicht auf der Oberfläche des Körpers nachweisen. An der Hautoberfläche bemerkt man eine starke

Hyperämie, begleitet von Anschwellung seröser Infiltration und selbst von einer Abstoßung der oberen Schichten der Epidermis. Die Hyperämie führt gewöhnlich eine intensive Pigmentierung der Haut herbei, welche nach Möller die Absorption der ultravioletten Strahlen an der Oberfläche begünstigt und sie gleichzeitig daran verhindert, bis zu den tieferen Schichten zu dringen. Finsen hatte schon durch Experimente nachgewiesen, daß durch Einwirkung der Sonnenstrahlen auf die Schwänze von Kaulquappen daselbst alle Symptome der Entzündung hervorgerufen werden. Möller stellte bei verschiedenen warmblütigen Tieren genaue Untersuchungen an. Je nach der Intensität der Lichtstrahlen beobachtete er bald eine einfache Parakeratose der Epidermis, bald sehr gut erkennbare Entzündungsprozesse, die sich durch eine ödematöse Verschmelzung der Fibrinfasern charakterisierte, sowie durch eine von Stase begleitete Vasodilatation, durch Emigration von Leukocyten und durch eine Entartung durch Vakuolenbildung des Epithels. Die neuen Arbeiten von Schenk, Leredde, Veress, Zieler, Jansen haben die Angaben Möllers bestätigt. Widmark, Birch-Hirschfeld haben die Literatur um analoge Beobachtungen betreffs der verschiedenen Gewebe des Auges bereichert. Durch die fortgesetzten an pathologischen Geweben und besonders an Lupus angestellten Nachforschungen von Glebowsky, Pilnoff, Mac Lead, Leredde und Pautrier, Schmidt und Markuse, Doutrelepont, Delbanes und Jansen ist festgestellt worden, daß es sich vor allem um eine Entartung durch Vakuolenbildung der pathologischen Zellen mit Infiltration der mononukleären Zellen und einem starken serofibrinösen Exsudat handelt. Delbanes und Jansen haben gefunden, daß die von den Tuberkelbazillen nicht angegriffenen Gewebe und ganz speziell die elastischen und kollagenen Fasern dem Licht einen sehr großen Widerstand entgegensetzen.

Diese verschiedenen Oberflächenwirkungen der Lichtstrahlen gestatten uns die Vermutung, daß analoge Wirkungen der Sonne auch in der Tiefe hervorgerufen werden. Bis dahin glaubte man allgemein, daß nur die gelben, roten und infra-roten Strahlen die tieferliegenden Gewebe zu erreichen vermochten. Indem sie gleichzeitig die Wirkung der Strahlen dieser Teile des Spek-

trums bestätigten, haben Rollier und Rosselet den ultravioletten Strahlen ein größeres Wirkungsfeld eingeräumt, indem sie dabei von der Hypothese der transformatorischen Wirkung des epidermalen Pigments ausgingen. Gestützt auf die interessanten Untersuchungen von Bonnet über den Einfluß des Höhenklimas auf die Vegetabilien, sowie in der Erinnerung an die von Hertel dem Kienruß zugeschriebenen analoge Wirkung vertreten sie die Ansicht, daß das epidermale Pigment die Strahlen von kurzer Wellenlänge in solche von großer Wellenlänge verwandelt und daß diese mittelst eines bis jetzt noch unbekannten Mechanismus in die Haut eindringen. Es ist uns leider nicht möglich, hier auf die Einzelheiten dieser sehr wichtigen Frage einzugehen. Die in Leysin, wo die ultra-violetten Strahlen intensiver zu sein scheinen als in der Ebene, gemachten klinischen Beobachtungen werden der Diskussion über diese Hypothese bald neues Material zuführen[1]).

Vom klinischen Standpunkt aus können wir von diesen theoretischen Fragen absehen. Die durch die Insolation verursachte Entzündung, welche eine Reihe von Nebenerscheinungen sowohl an der Oberfläche als auch in der Tiefe der Gewebe auslöst, bildet die wesentlichste Erscheinung, welche beim Kampfe gegen die Tuberkulose und bei der Ausstoßung der Sequester in Frage kommt.

Bevor wir die Ergebnisse unserer Beobachtungen zusammenfassen, wollen wir die Beobachtungen aus der Privatklinik von Herrn Dr. Rollier mitteilen, auf welche sich unsere Arbeit stützt. Die beigegebenen Abbildungen beweisen anschaulicher als jede Beschreibung die Art und Weise, auf welche sich der Organismus unter dem Einfluß des Sonnenlichtes der Sequester entledigt.

Eine Operation kann deshalb nur dann angeraten werden, wenn die ökonomischen oder sozialen Verhältnisse eines Patienten denselben verhindern, die wohltätigen Einwirkungen der Heliotherapie für sein Leiden zu verwerten.

---

1) Ich verweise für die Besprechung dieser Verhältnisse übrigens auch auf die Arbeit von Dr. J. Witmer, Über den Einfluß der Sonnenbestrahlung bei den chirurgischen Tuberkulosen im allgemeinen.

Fall 1. Fräulein M. O., 18 Jahre alt.

Anamnese. Eltern und Verwandte haben, nach Aussage der Patientin, niemals tuberkulöse Erscheinungen aufgewiesen. Ein Bruder ist im Alter von 2 Jahren an einer post-morbillösen Bronchitis gestorben. Ein anderer Bruder, der jetzt 25 Jahre alt ist, leidet an Lungentuberkulose und weist gleichzeitig zahlreiche Herde chirurgischer Tuberkulose auf (Knie, Ellbogen, Fuß, Halsgegend). Ein dritter Bruder im Alter von 21 Jahren befindet sich wegen einer tuberkulösen Gonitis in der Klinik von Dr. Rollier in Behandlung. Zwei andere Brüder sowie eine Schwester erfreuen sich einer guten Gesundheit.

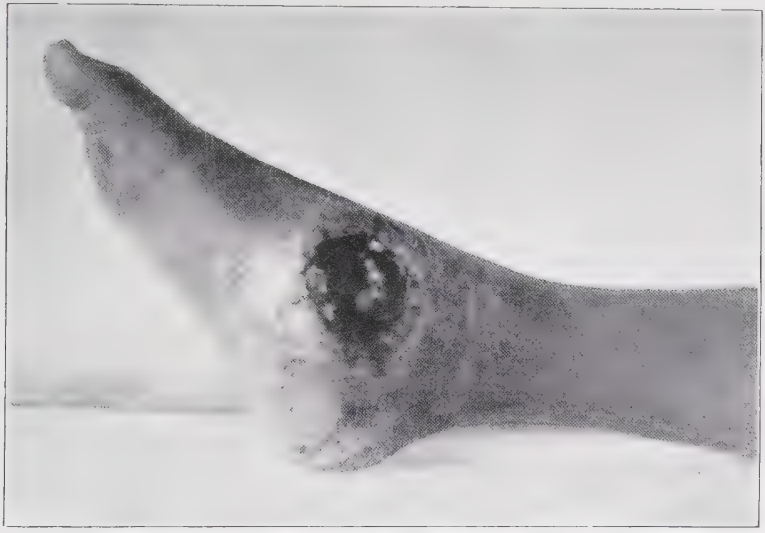

Fig. 1. Fall 1. Beginn der Ausstoßung des Sequesters. Offene Tuberkulose des Talo-cruralgelenks. Ankylose. Starke Schwellung der Umgebung des Sprunggelenks. Starke Gelenkschmerzen. Fötide Eiterung.

Frl. O. ist vor dem Jahre 1907 niemals krank gewesen. Im Oktober bemerkte sie auf der inneren Seite des rechten Fußes unterhalb des inneren Fußknöchels eine Geschwulst, welche schließlich die Größe eines Eis erreichte. Trotz der vom Arzt vorgenommenen Punktionen bildete sich eine Fistel. Im Juli konnte die Patientin nicht mehr auf dem rechten Fuß stehen. Im September 1908 erkrankte auch ihre Lunge. Aber erst, nachdem sie 34 Pfund abgenommen hatte, entschloß sie sich zur Abreise nach Leysin.

Status 16. IX. 1909. Der Allgemeinzustand sehr schlecht. Fast völliges Verschwinden des Panniculus adiposus. Gewicht 42 kg. Haut und Schleimhäute sehr anämisch.

Lokalbefund. 1. Infiltration der beiden Lungenspitzen erkennbar an Schalldämpfung, rauher Atmung und begleitet von feuchtem

Fig. 2. Fall 1. Vor Ablösung des Sequesters (6 Monate später als Fig. 1). Schwellung und Wunde sind um die Hälfte zurückgegangen, Sequester (in welchem eine Stecknadel fixiert wurde) erreicht das Niveau der Haut. Das Gelenk ist trocken.

Rasseln nach dem Husten. Temperatur, Nachtschweiße, häufiger Husten begleitet von blutgestreiftem Auswurf.

Fig. 3. Fall 1. Während der Ablösung des Sequesters.

2. Auf der Innenseite des rechten Fußes in der Höhe der Articulatio talo-calcanea bemerkt man eine Wunde von der Größe eines 20 Frankstücks, aus welcher dicker und übelriechender Eiter aus-

fließt. Die Ränder der Wunde sind unregelmäßig eingerissen, die Umgebung ist stark angeschwollen und von einer cyanotisch glänzenden Haut bedeckt. Die Bewegungen im Gelenk sind stark be-

Fig. 4. Fall 1. Nach Ausstoßung des Sequesters.

hindert und schmerzhaft. Herz, Gefäßsystem, Verdauungssystem, Nerven und Urogenitalsystem o. B.

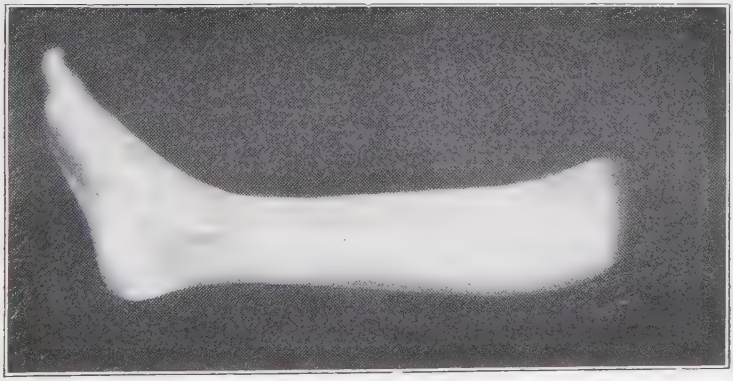

Fig. 5. Fall 1. 2 Monate nach Ausstoßung des Sequesters.

Schlußbefund 15. VI. 1910. Unsere Photographien (Fig. 1 bis 5) werden genügen, um sich eine Idee von der Entwicklung des chirurgischen Krankheitsherds sowie von der Art der Ausstoßung

des Sequesters unter der Einwirkung der Sonnenstrahlen machen zu können. Zurzeit erfreut sich die Patientin eines vorzüglichen Allgemeinzustandes; sie hat 14 kg zugenommen. Haut ist braun und Schleimhäute sind vollrot. Hat sehr guten Appetit.

Lokalbefund. 1. Lunge ausgeheilt, keine andern Symptome als eine geringe Dämpfung über der rechten Lungenspitze, kein Fieber, keine Nachtschweiße, kein Husten, kein Auswurf.

2. Die Wunde am rechten Fuß kann als vollkommen ausgeheilt betrachtet werden. Der Fuß hat eine leichte Neigung zur Valgusstellung, keine Spur von Anschwellung mehr. Die Narbe ist ihrer ganzen Ausdehnung nach glatt und hängt nur in der Höhe der vorderen Talusgegend an den tiefer liegenden Geweben fest. Alle aktiven Bewegungen des Gelenks sehr leicht ausführbar, ihre Ausdehnung kommt denen des gesunden Fußes fast gleich. Die Patientin kann gehen, ohne zu hinken. Weder tiefe Palpation noch äußerer Druck lösen irgendwelche Schmerzen aus.

Fall 2. Fräulein M. V., 19 Jahre alt.

Anamnese. Vater lebt und erfreut sich einer guten Gesundheit. Mutter gestorben an den Folgen einer Geburt, desgleichen eine Schwester infolge Lungenentzündung. Patientin hat noch neun Brüder und zwei Schwestern, die alle gesund sind.

Patientin hat während ihrer Kindheit niemals an einer Krankheit gelitten. Im Jahre 1900 bemerkte sie auf der Rückseite des Handgelenks oder besser gesagt in der Höhe der Epiphyse der Ulna eine Geschwulst, die durch einen breiten Einschnitt geöffnet und drainiert worden war. Gegen Ende desselben Jahres wurde die Patientin von Spina ventosa der Endphalange des Ringfingers und der zweiten Phalange des kleinen Fingers der rechten Hand befallen, welche nach erfolgtem Einschnitt mit Injektionen von Jodoformlösungen behandelt worden waren. Diese Krankheitsherde der rechten Hand schienen in ihrer Ausdehnung zurückzugehen, als im Jahre 1907 eine neue Spina ventosa der Grundphalange des Mittelfingers und eine tuberkulöse Osteoarthritis von Metacarp I und II der linken Hand auftraten.

Alle bisher angeführten Krankheitsherde nahmen an Ausdehnung zu und entleerten große Mengen Eiters das ganze Jahr 1900 hindurch. Gleichzeitig bildeten sich an den Halsdrüsen, an denen die Patientin ebenfalls litt, Fisteln, aus welchen dicker, gelblicher Eiter heraustrat. Im Jahre 1904 empfand die Patientin heftige Schmerzen in den beiden Füßen und war nicht mehr imstande, Schuhe anzuziehen. Gleichzeitig bemerkte sie eine breite Geschwulst in der äußeren Tarsusgegend des linken Fußes sowie runde Knoten in der Höhe des äußeren Tarsus und der Metatarsus I—III des rechten Fußes. Desgleichen traten multiple Spinae ventosae der ersten und

vierten Zehe desselben Fußes auf. Alle diese tuberkulösen Herde führten zur Eiterung und zur Bildung einer Reihe von Fisteln, die wir in ihrer charakteristischen Reihenfolge anführen wollen (Fig. 6 und 7):

Eintrittsstatus: I. Rechte Hand: 1. Postoperative Fistel längs der Innenseite der Epiphyse des Proc. styloidi der Ulna. 2. Fistel auf der Rückseite in der Höhe des Naviculare. 3. Dorsale Fistel im Niveau der Innenseite des Lunatum. 4. Postoperative Fistel längs der Innenseite der zwei ersten Phalangen des Ringfingers. 5. Postoperative Fistel längs der Innenseite der zwei letzten Phalangen des kleinen Fingers. 6. Postoperative Fistel längs der Palmarfläche des Metacarp. III.

II. Linke Hand: 1. Vier kleine, über die Rückseite der ersten Phalange des Mittelfingers zerstreute Fisteln. 2. Fistel längs der Außenseite des Metacarpus II. 3. Dorsale Fistel über dem Gelenk zwischen der ersten Phalange und dem Metacarp. I.

III. Linker Fuß: 1. Fistel in der Gegend des ersten Metatarsus. 2. Fistel über dem Gelenk zwischen Taluskopf und der Vorderinnenseite des Cuboids. 3. Eine dritte Fistel zwischen Scaphoid und Cuneiforma.

IV. Rechter Fuß: 1. Fistel auf der äußeren Rückseite des Metatars I. 2. Fistel auf der Rückseite des Metatars II. 3. Fistel in der Gegend des ersten Zwischenzehenraums. 4. Fistel in der Gegend des Tuberculum und des Cuboids. 3. Fistel auf der Rückseite der Grundphalange der vierten Zehe.

Während des Jahres 1904 nahmen alle diese Krankheitsherde an Ausdehnung und an Tiefe zu. Die Eiterung wurde immer reichlicher und stellenweise übelriechend. Die Bildung von Fisteln ging mit heftigen Schmerzen einher. Der Allgemeinzustand ließ immer mehr zu wünschen übrig. Im Jahre 1905 wurden die Ellbogen ebenfalls angegriffen, der linke zuerst und 3 Monate später der rechte.

V. Linker Ellbogen: 1. Lange Fistel, welche sich über den ganzen in einer Entfernung von einigen Zentimetern unterhalb der Fossa olecrani und 1 cm unterhalb des Epicondylus liegenden Teil erstreckt. 2. Eine zweite Fistel an der Innenseite der Epiphyse der Ulna. 3. Eine dritte Fistel an der Ulna zwischen der Trochlea und dem Humerusschaft.

VI. Rechter Ellbogen: 1. Fistel oberhalb des Condylus int. 2. Zwei Fisteln unter dem Condylus ext. 3. Fistel über der äußeren Vorderfläche des Radiusköpfchens. 4. Fistel über der Innenfläche der Trochlea. Alle diese Fisteln waren bis zum Jahre 1906 offen und von reichlicher Eiterexsudation begleitet. Bewegungen in den Gelenken waren schmerzhaft und sehr beschränkt.

Zu jenem Zeitpunkt wurde die Patientin noch von einer tuberkulösen Periostitis befallen, welche sich auf die ganze Gegend des

rechten Unterkieferwinkels erstreckte und zu einer großen Fistel längs des Innenrandes des M. sterno-cleido-mastoideus führte. Bis dahin hatte die Patientin die Wintermonate stets im Bette zugebracht, die schönen Sonnentage führten eine Schmerzabnahme herbei, so daß sie ein paar Schritte machen konnte. Trotz der Multiplizität der

Fig. 6. Fall 2. Ausstoßung des Sequesters am rechten Handgelenk.

Herde verteidigte sich ihr Organismus so gut wie möglich. Keinerlei Anzeichen von Amyloidose. Aber das immer mehr und mehr ausgedehnte Fortschreiten der Tuberkulose veranlaßte die Patientin schließlich, die Klinik des Dr. Rollier aufzusuchen (25. XI. 1908). Die Kranke kam uns in den ersten Tagen des Dezember zum ersten Male zu Gesicht. Die hier beigefügte Photographie (Fig. 6) ist einige Tage später aufgenommen worden und genügt wohl, um die

Verheerungen anzuzeigen, welche die Tuberkulose bei der Patientin hervorgerufen hatte.

Verlauf. Gleich in den ersten Tagen des Dezember 1908 wurde mit der Sonnenkur begonnen. Der Heliotherapie gegenüber

Fig. 7. Fall 2. Nach Vernarbung aller Fisteln.

von einem gewissen Skeptizismus erfüllt, war ich sehr überrascht von den auffallend raschen Fortschritten in der Besserung der Patientin, Fortschritten, die sich schon nach einem Monat der Behandlung durch Gewichtszunahme, regeren Stoffwechsel, Abnahme der Eiterung und der Schmerzen, sowie durch ein Zurücktreten der Tumoren kenn-

zeichneten. Nach einer Behandlung von einigen Wochen waren schon lokale Resultate erzielt worden.

1. Schluß der Fisteln auf dem ersten Metatars des linken Fußes. 2. Schluß der Fistel auf der Grundphalange der vierten Zehe des rechten Fußes. 3. Schluß der Fistel zwischen Fossa olecrani und Epicondylus des linken Ellbogens. 4. Schluß der Fistel zwischen der Trochlea und Humerusdiaphyse des linken Ellbogens.

Nach vier Monaten dieser Behandlung wurde folgendes festgestellt. 1. Schluß der Fistel der Grundphalange des Mittelfingers der linken Hand. 2. Ebenso der Fistel auf dem Metacarp. III derselben Hand. 3. Schluß der Fistel auf der Grundphalange des vierten Fingers der rechten Hand. 4. Schluß der Fistel auf der Grundphalange des fünften Fingers derselben Hand. Nach ungefähr 6 Monaten der Behandlung hatte die Periostitis der rechten Unterkieferhälfte um ein Drittel abgenommen. Es bestand noch eine Fistel von ungefähr 5 cm Länge im inneren Rande der M. sterno-cleido-mastoideus.

Gegen Ende September 1909 stellten wir folgende Tatsachen fest: Die Bewegungen der Tarso-metatarsal-Gelenke weniger schmerzhaft, hatten aber ihre normale Ausdehnung noch nicht wieder erreicht.

I. Linker Fuß: Der obere Teil des unteren Sprunggelenks wies noch eine leichte Anschwellung auf. 1. Die Fistel auf der distalen Epiphyse des Metatars I war vollständig vernarbt. 2. Von der Fistel zwischen Scaphoid und Cuneiforma war nur noch eine kleine Öffnung von 0,4 mm Durchmesser übrig geblieben, aus der noch eine ziemlich große Menge Eiter ausfloß. 3. Die Fistel zwischen Scaphoid und Cuneiforma war auf ein kleines Loch von kaum 0,02 mm reduziert, aus welcher eine blutig eitrige Flüssigkeit entwich.

II. Rechter Fuß: Keine Spur mehr von Ausdehnung. Vollständige Rückkehr der Gelenkbewegungen. 1. Die beiden kleinen Fisteln auf der Rückseite des Metatars I vollständig vernarbt. 2. Die Fistel in der Falte des ersten Interdigitalraums war ebenfalls gut geheilt. 3. Die auf der äußeren Rückseite des Kopfes des Cuboids sonderte nur noch einige Eitertröpfchen ab. 4. Die Fistel auf der Grundphalange der 4. Zehe war geschlossen.

III. Linke Hand: 1. An der Stelle der früheren Fistel auf der äußeren Fläche des Metacarp. II befand sich jetzt eine Narbe. 2. Eine ideale Narbe ersetzte die dorsale Fistel über dem Gelenkspalt zwischen Grundphalange und Metacarp. I. 3. Die vier kleinen, auf der Rückseite der Grundphalange des Mittelfingers befindlichen Fisteln waren vollständig geschlossen. 4. Die Spina ventosa der Grundphalange des Mittelfingers hatte hingegen noch nicht bedeutend an Umfang abgenommen.

IV. Rechte Hand: Wir konstatierten: 1. Vollständige Schließung der Fistel längs der Innenseite der Epiphyse des Proc. styloides

der Ulna. 2. Verschluß der früheren dorsalen Fistel des Lunatum 3. Eine ausgesprochene Neigung zur Vernarbung der Fistel auf dem Scaphoid, von welchem ein Teil im Begriff steht, sich unter der Form eines $^1/_2$ cm großen, spongiösen und unregelmäßigen, braungelben Sequesters auszuscheiden (siehe Photographie Fig. 8). 4. Die Spina ventosa der Endphalange des Ringfingers war beträchtlich zurückgegangen, aber es blieb trotzdem eine anormale Verdickung des Knochens und der darüber liegenden Gewebe bestehen. Die Fisteln

Fig. 8. Fall 2. Während der Ausstoßung des Sequesters.

auf dieser und der benachbarten Phalange waren vollständig ausgeheilt. 5. Die Spina ventosa auf der Endphalange des kleinen Fingers bestand weiter, aber ohne Fisteln. 6. Die postoperative Fistel auf der Palmarfläche des Metacarp. IV war geschlossen.

V. Linker Ellbogen: Die Schwellung in der Gelenkgegend war bedeutend zurückgegangen. Der Ellbogen war im rechten Winkel ankylosiert. Die Pronation war möglich, die Supination dagegen nicht. Die Streck- und Beugebewegungen schienen zurückkommen zu wollen. Außerdem bemerkte man: 1. Die Schließung der Fistel

auf der Innenseite der kubitalen Epiphyse bis auf eine ganz winzige einfache Öffnung im obern Teil, aus welcher von Zeit zu Zeit Eitertröpfchen träufelten. 2. Die ideale Vernarbung der früher noch zwischen der Fossa olecrani und dem Epicondylus liegenden Fistel sowie derjenigen in der Gegend zwischen Trochlea und Humerusdiaphyse.

VI. Rechter Ellbogen: Er war der Sitz einer noch sehr ausgesprochenen Ankylose. Vorderarm und Oberarm bildeten einen Winkel von ca. 100 Grad. Bewegungen im Gelenk unmöglich. Vorderarm in der Pronationsstellung immobilisiert. Es wurde konsta-

Fig. 9. Fall 2. Während der Ausstoßung des Sequesters.

tiert: 1. Idealer Verschluß der Fistel oberhalb des Condylus int. 2. Schließung der Fistel über der Innenfläche der Trochlea. 3. Schließung der Fistel über der äußeren Vorderfläche des Radiusköpfchens (Fig. 9 und 10). 4. Schluß von den beiden Fisteln über dem Condylus ext. (die mehr auf der Innenseite liegen). — Die zweite Fistel dagegen war noch offen und entleerte eine eitrig-seröse Flüssigkeit.

Endlich bemerkten wir noch ein leichtes Zurückgehen der durch Periostitis am rechten Unterkieferwinkel hervorgerufenen Geschwulst. Die darunter längs der Innenseite des M. sterno-cleido-mastoideus liegende Fistel hatte sich an ihrem obern Ende ebenfalls geschlossen. Aus der übrig gebliebenen Öffnung entwichen noch große Mengen Eiters.

Bewegung machen. Von den 24 bei ihrem Eintritt in die Klinik eiternden Fisteln sind nur noch folgende vier offen:

1. Fistel in der Halsgegend unterhalb des rechten Unterkieferwinkels.

2. Fistel auf der Vorderinnenfläche des Cuneiforme III des linken Fußes.

3. Fistel im Tarso-metatarsal-Gelenk vom Metatars V des linken Fußes von sehr geringer Dimension, welche einen in Ausstoßung begriffenen Sequester umgibt.

4. Dorsale Fistel auf der Außenseite des Cuboidkopfes.

Fig. 11. Fall 3. Vor der Behandlung.

Von diesen vier übrig bleibenden Fisteln eitert nur noch die erstgenannte ziemlich stark. Die übrigen sind auf dem Wege völliger Vernarbung. Der Verlauf der Krankheit, sowie der vorzügliche Allgemeinzustand der Patientin berechtigen uns zu der Hoffnung, letztere für die Zukunft vor den Gefahren eines Rückfalles zu bewahren.

Fall 3. Kind A. F., 8 Jahre alt, aus Österreich.

Anamnese: Eltern ganz gesund. Ein Kind im Alter von 22 Monaten an Bronchialdrüsen behandelt. Ein zweites leidet an tuberkulöser Spondylitis. Die drei anderen weisen keinerlei Form von Tuberkulose auf.

In ärmlichen sozialen Verhältnissen geboren, hat die kleine Pa-

tientin von früher Kindheit an sehr viel gelitten. Im Alter von 14 Monaten post-morbillöse Lungenentzündung. Wenige Monate später Auftreten verschiedener tuberkulöser Krankheitsherde an den beiden unteren Extremitäten, sowie am rechten Ellbogen. Am 1. IV. 1908 Eintritt in die Klinik von Prof. Escherich in Wien. Die uns von Dr. Romeo Monti gütigst übergebenen Krankheitsberichte enthalten folgende Diagnose: Fungus am Ellbogengelenk. Skrofulöse Anschwellung der unteren Extremitäten sowie weit vorgeschrittene Anämie. Am 14. VII. 1908 Aufnahme der Patientin in die Klinik von Dr. Rollier in Leysin.



Fig. 12. Fall 3. Nach Vernarbung.

Sehr bleiche Gesichtsfarbe und farblose Schleimhäute, völlig abgemagertes Gesicht, defekte und kariöse Zähne. Am Halse eine Kette von Drüsen. Enger, spitz zulaufender Thorax. Dämpfung über der linken Lungenspitze. Rauhes saccadiertes Atmen, feuchte Rasselgeräusche an der Basis der rechten Lunge. Rechter Arm vom mittleren Drittel bis zum mittleren Drittel des Vorderarmes spindelförmig angeschwollen (Fig. 11). Umfang des rechten Ellbogens = 23 cm, Umfang des linken Ellbogens = 14 cm (Fig. 12). Diese Geschwulst war von teigiger Beschaffenheit. Beim geringsten Druck Entweichen großer Mengen Eiters aus den vier in der Gegend des

Ellbogengelenkes liegenden Fisteln. Der in Ankylose befindliche Arm bildete einen Winkel von ca. 160 Grad. Beugungs- und Streckbewegungen unmöglich. Am unteren Ende des linken Beines zwei eitrige, ca. 1 cm² große Wunden mit cyanotisch glänzendem Hautring umgeben. Gleich nach ihrer Ankunft wurde die Patientin der Sonne ausgesetzt. Der Allgemeinzustand hebt sich von Tag zu Tag mehr. Die Ellbogengeschwulst nimmt an Volumen ab (Fig. 13 u. 14), trocknet nach Entleerung einer außerordentlich großen Menge Eiters immer mehr aus und verliert auch an Schmerzhaftigkeit. Nach monatlicher Behandlung Auftreten eines schmutzig grauen, in Eiter gebadeten Sequesters von unregelmäßigen Umrissen auf der Außenseite der Trochlea. Nach wenigen Tagen gelangte derselbe an die Oberfläche, nachdem er die Ränder der Fistel gewaltsam auseinander gedrängt hat, wurde er in toto unter der Form eines dicken Kirschkerns eliminiert. Kurze Zeit darauf Schließung der auf dem rechten

Fig. 13. Fall 3. Während der Ausstoßung des Sequesters.

Fig. 14. Fall 3. Ausstoßung des Sequesters am Ellenbogen.

Bein befindlichen Fistel. Weiteres Zurückgehen der Geschwulst am Ellbogen. Abnahme an Ausdehnung und Tiefe der am Gelenk sitzenden Fisteln. An derselben Stelle Bildung von Granulationen, welche die Wunde mit glatten und schmerzlosen Narben bedeckten.

Gleichzeitig eine weitere Zunahme an Ausdehnung der Gelenkbewegungen.

Schlußbefund 15. VI. 1910 (Fig. 12). Patientin vollkommen geheilt. Von der eitrigen Arthritis des Ellbogens zeugen nur noch einige schöne Narben, welche die wieder ganz normal gewordenen Gelenkbewegungen in keiner Weise beeinträchtigen. An der Stelle des ausgestoßenen abgestorbenen Knochens befindet sich eine leichte, etwas schmerzhafte Einziehung. Volumen des Ellbogengelenkes wieder

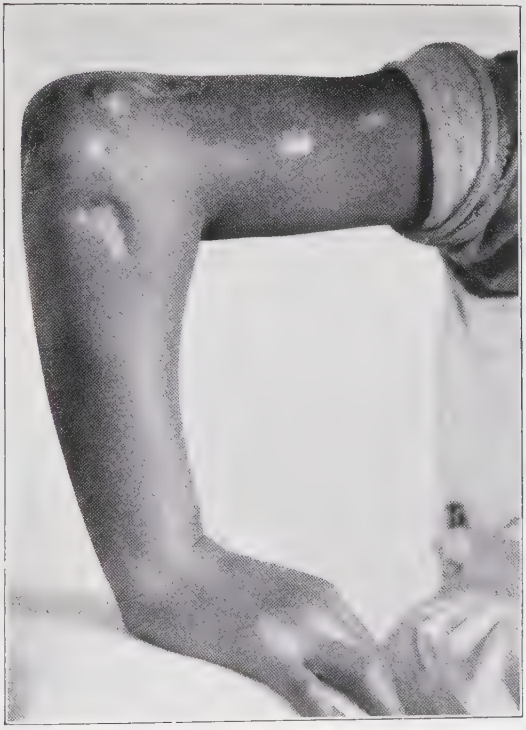

Fig. 15. Fall 3. Nach Vernarbung.

normal. Umfang des rechten Ellbogens 15 cm, Umfang des linken Ellbogens 15 cm. Weder durch die Palpation noch durch Druck werden irgendwelche Schmerzen ausgelöst. Starke Gewichtszunahme der Patientin. Die Haut blutreicher und durch die Sonnenstrahlen gebräunt. Schleimhäute besitzen eine schöne rote Farbe. Der Thorax hat sich mehr ausgedehnt. Normaler Schall über der linken Lungenspitze, normale Atmung. Alle anderen Systeme weisen nichts Pathologisches mehr auf.

Innerhalb eines Jahres hatten sich bei der Patientin alle Fisteln

geschlossen und nach weiteren 11 Monaten war dieselbe von allen ihren chirurgischen und den in der Lunge befindlichen tuberkulösen Herden völlig geheilt. Hand in Hand damit ging eine völlige Wiederherstellung des Organismus, welche dem Kochschen Bacillus in Zukunft ein Wiedereindringen sehr schwer machen dürfte.

Fall 4. Kind R. R. aus Wien, 5 Jahre alt.

Anamnese. Mutter lebt und ist gesund. Tuberkulose in der Familie nicht nachweisbar.

Am 16. VI. 1906 Aufnahme in die chirurgische Klinik von Prof. A. v. Eiselsberg. Der Krankheitsbericht führt folgende Läsionen auf: Multiple tuberkulöse Herde der Knochen der Weichteile, der beiden Hände, des rechten Armes und Vorderarmes, der beiden Füße, des linken Beines und Oberschenkels. Mehrere tuberkulöse Drüsenschwellungen. Lungen gesund. Patient wird von Prof.

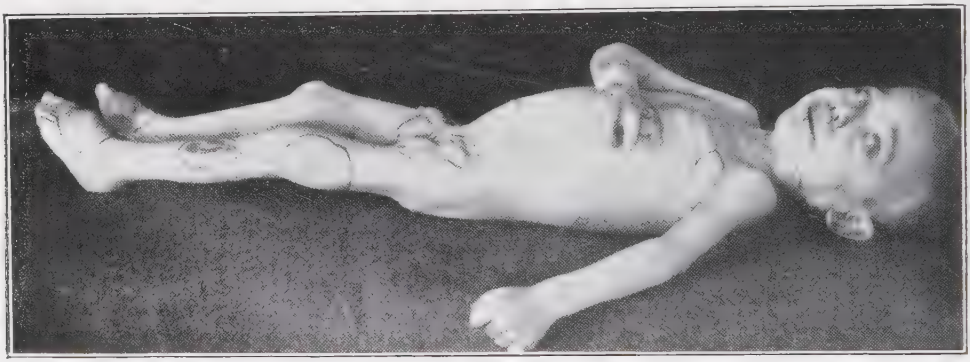

Fig. 16. Fall 4. Vor der Behandlung.

Escherich nach Leysin in die Klinik von Dr. Rollier geschickt.

Eintrittsstatus 14. VII. 1908 (Fig. 16). Nach von Prof. Escherich aus Wien in Leysin diktierten Beobachtungen.

Sehr blasse Gesichtsfarbe. Venen an den Schläfen und an der Stirn stark hervortretend. Schleimhäute vollkommen farblos. Bläuliche Lippen. Mehrere kleine erbsengroße Drüsen auf der rechten Halsseite. Links zwei nußgroße Lymphome in der Gegend des Unterkiefers. Muskulatur stark atrophisch. Vollständig difformer Thorax. Patient wiegt nur 10 kg. Infiltration der linken Lungenspitze; Dämpfung bis zur vierten Rippe. Bronchiales Atmen und Knistern. Unter der linken Achselhöhle pflaumengroßes Lymphom mit zum Teil vernarbter und von violetter und glänzender Haut umgebener Wunde in der rechten Achselhöhle (Fig. 16 und 17).

Sehr schwache und unregelmäßige Herzgeräusche. Die Leber überschreitet den unteren Rippenrand um 2 Finger. Ebenso Hy-

pertrophie der Milz. Pflaumengroßes Lymphom in der Fossa supra clavic. dextr.

Rechter Vorderarm: Stark angeschwollen und bis zum mittleren Drittel mit mehreren Fisteln bedeckt. Rechte Hand wurstförmig und vollständig angeschwollen. Auf derselben eine dicke, eitrige Wunde, aus welcher die Grundphalange des Daumens in Sequesterform heraustritt. Multiple Lymphome in den beiden Leistengegenden. Längs der unteren Seite der Schenkel und der Beine mehr oder weniger abgegrenzte kalte Abszesse. Beide Füße sehr stark angeschwollen, mit mehreren großen Abszessen auf der Rückseite. Auf der Rückseite der großen Zehe befindet sich eine eitrige Wunde, aus welcher die Grundphalange zum Teil auch hervortritt. Fistel auf der Innenseite des rechten Sprunggelenkes des rechten Fußes. Noch stellenweise eitrige Wunde am mittleren Drittel der linken Tibia.



Fig. 17. Fall 4. Am Schluß der Behandlung.

Verlauf. Status am 15. VI. 1909. Besserer Ernährungszustand und fröhlicheres Aussehen des Patienten. Auffallende Besserung der tuberkulösen Herde. Die früher stark angeschwollenen Lymphome sind am linken Unterkiefer jetzt hart und viel schärfer abgegrenzt. Das Lymphom in der nächsten Achselhöhle zeigt ganz spezielle Veränderungen. Kein Weichwerden, sondern eine durch intensive Rötung der Drüse sowie durch mehrfache Perforation der ödematösen und cyanotischen, die kranke Stelle umgebenden Haut, charakterisierte Nekrose. Dieselben Erscheinungen in verstärktem Maße an der Drüse auf der Innenseite des Vorderarms. Diese Drüse scheint völlig nekrotisch und durch die Mortifikation der Hautdecken ganz bloß gelegt zu sein: im Begriffe, sich nach Art eines Sequesters auszuscheiden. Während der letzten 4 Monate wurde derselbe Prozeß an 4 verschiedenen Stellen des Vorderarmes beobachtet. Ebenso solches Ausstoßen zweier eigroßer Leistendrüsen. Auffallende Wichtigkeit der regionären Drüsen besteht bei diesem Patienten (s. Photographie).

Alle nekrotischen Prozesse sind in Heilung begriffen nach vorangegangener Ausstoßung einer Reihe von Sequestern. Die Wunde am linken Fuß besitzt noch einen fungo-granulösen Charakter und die in dieser Gegend liegende Fistel ist von skrofulöser Dermatitis umgeben. Starke Abnahme der Schmerzen, welche dem Patienten das Stehen

Fig. 18. Fall 4. Nach Vernarbung.

auf diesem Fuße erlaubt. Trotz dieser Fortschritte kann die Existenz eines neuen Tuberkuloseherdes nicht unerwähnt bleiben. Es handelt sich um einen skrofulösen Knoten im mittleren Teil des Oberschenkels. Über der linken Lungenspitze leichte Dämpfung, begleitet von rauhem Atmen. Vorn in der Gegend des Sternums absolute und scharf abgegrenzte Dämpfung.

Gewichtszunahme 13,500 kg. Skelett tritt weniger heraus. Panni-

culus adiposus besser entwickelt, keine Stase in den Hautgefäßen. Gesichtsfarbe besser, dagegen noch blasse Haut des übrigen Körpers und der Extremitäten. Keine Hypertrichie. Im ganzen: Habitus scrofulosus torp.

Anzeichen von überstandener Rachitis an Schädel und Thorax. Die vier oberen Eck- und Augenzähne sind bis zur Wurzel kariös. Lungenfollikel normal. Adenoide Wucherungen. Normale Länge der Augenwimpern. Iris von blauer Farbe. Afebrile Temperatur. Urin und Stuhlgang enthalten keine pathologischen Elemente; die Reaktionen des Tuberkulins (Strich-Reaktion — kutane Reaktion — perkutane Reaktion Moro II und III) haben alle positive Resultate gegeben. Bezüglich der durch Skrofulose und Tuberkulose hervorgerufenen Wunden wurde festgestellt:

1. In der Nähe des linken Kieferwinkels sternförmige, nichtadhärente $1^1/_2$ cm lange Narbe.

2. Auf der Innenseite im unteren Drittel des rechten Armes nußgroßer, von geröteter und mit käsigen Körnchen übersäter Haut umgebener Abszeß.

3. Ungefähr in der Mitte des Oberschenkels eine 4 cm lange, am Knochen adhärente Narbe.

4. Die Hand ist vollständig geschwollen und trägt auf ihrer Rückseite eine große sternförmige, an den Knochen fixierte Narbe, aus deren unterem Teil noch Eiter ausfließt.

5. Der linke Daumen ist stark verdickt und hat auf der Rückseite ein Substanzteilchen von der Größe eines 2 Centimesstückes verloren. Die Ränder sind sehr steil und der Boden ist mit guten Granulationen bedeckt. Auf der Handfläche eine kleine linsengroße, von gelblichen Krüstchen bedeckte Narbe.

6. Die linke Hand weist ebenfalls eine gewisse Anschwellung auf. Der stark verdickte, in seinen Umrissen von cyanotisch glänzender Haut bedeckte Daumen bildet den Sitz einer breiten Fistel, aus welcher blutig-eitrige Flüssigkeit herausquillt.

7. Der rechte Fuß ist auf seinem ganzen mittleren Drittel angeschwollen. Runde Geschwulst in der Gegend von Metatars 1 von 1 cm Durchmesser, in deren Mitte sich eine noch eiternde Fistel befindet.

8. Der linke Fuß ist ebenfalls noch in der Mitte angeschwollen. Die ihn bedeckende Haut ist von matt violetter Farbe und von vier linearen, durch Substanzverluste hervorgerufenen Wunden gefurcht, welche zum Teil schon vernarbt sind und an dem darunter liegenden Knochen festhängen. Reichlicher Eiterausfluß sowie Elimination mehrerer Sequester aus diesen Fisteln.

9. Fistel am mittleren Drittel auf der Rückseite des Schenkels.

10. Die sechs auf dem rechten Vorderarm befindlichen Fisteln sind zum größten Teile gut vernarbt.

11. Hühnereigroßes Lymphom in der Gegend des linken Unterkiefers.

12. Ebenso großes Lymphom in der Fossa supra clavic. dextra.

13. Die Halsdrüsen sind kleiner und weniger zahlreich.

14. In der linken Achselhöhle befindet sich noch eine Drüse, jedoch ist dieselbe härter als bei der Ankunft in Leysin.

15. In der rechten Achselhöhle befinden sich zwei weitere Drüsengeschwülste, das eine von Taubeneigröße, das andere von derjenigen einer Nuß.

16. Identische Drüsen im Sulcus bicipitalis int. am unteren Drittel des linken Vorderarms. Die Haut, welche die obere Drüse bedeckt, ist in der Mitte gerötet und ulceriert, und so dünn, daß man die darunter liegenden käsigen Massen hindurchschimmern sieht.

17. In der rechten Inguinalbeuge nußgroße Drüse. Zwei Zentimeter darüber kleine Geschwulst, aus welcher sich käsige Massen entleeren.

18. Linke Hälfte des Thorax immer noch stark difform. Rippen in der Präkordialgegend gewölbt.

19. Eine weitere ovale Geschwulst in der Mitte des linken Schulterblattes.

20. Über der linken Lungenspitze immer noch leichte, durch Lymphome hervorgerufene Dämpfung sowie rauhes, von sehr feinen feuchten Rasselgeräuschen begleitetes Atmen.

21. Abdomen stark gewölbt, tympanitisch, nirgends schmerzhaft auf Druck.

Schlußbefund 15. VI. 1910 (Fig. 20). Wie aus den Beobachtungen von Prof. Escherich in Wien hervorgeht, hatte also der Patient schon nach Verlauf von 11 Monaten einen großen Vorteil aus der Sonnenkur gezogen. In diesem Zeitraum hatten sich bereits eine ganze Reihe von Sequestern spontan eliminiert. Bald war es ein Knöchelchen der Extremitäten, bald eine Drüse oder ein nekrotischer Bestandteil des Ellbogengelenks. Unter dem wohltuenden Einfluß der Sonnenstrahlen befreite sich sein Organismus von allen durch die Tuberkulose bereits zu stark angegriffenen und daher zum Kampf gegen den Bacillus zu schwachen Bestandteilen. Wir fügen eine Photographie bei, auf welcher eine Reihe von Sequestern sichtbar sind (Fig. 21); andere Sequester sind verloren gegangen. Aber was liegt daran? Weitere Photographien erläutern besser noch als alle Worte den Status praesens unseres Patienten. Es mag genügen, wenn wir hinzufügen, daß augenblicklich das Kind sich eines vorzüglichen Allgemeinzustandes erfreut, daß ferner von der Lungeninfiltration keinerlei Spuren mehr nachzuweisen sind und daß alle diejenigen, welche ihn früher gesehen haben, jetzt alle Mühe haben, ihn wieder zu erkennen.

Wir geben hier kurz den Status praesens der verschiedenen Krankheitsherde an:

Fig. 19. Fall 4. Während der Ausstoßung des Sequesters.

Fig. 20. Fall 4. Nach Vernarbung.

1. Das in der Gegend unterhalb des linken Kieferwinkels liegende Lymphom ist verschwunden und die davon herrührende sternförmige Narbe hat ein glatteres und regelmäßigeres Aussehen.

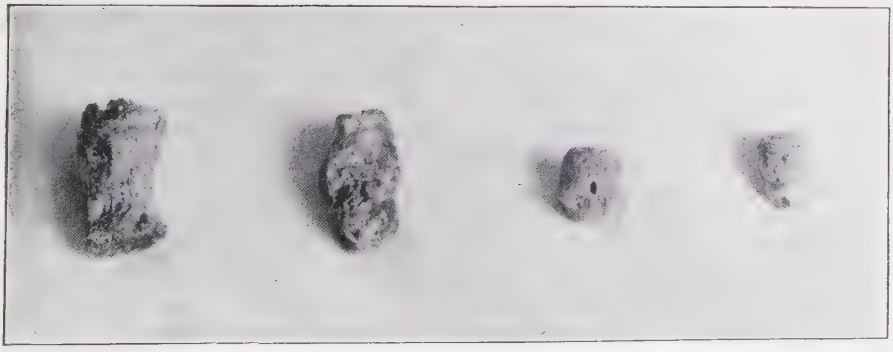

Fig. 21. Fall 4. Vier spontan ausgestoßene Sequester.

2. Sämtliche Fisteln am rechten Arme sind geschlossen. Die Umrisse dieses Gliedes sind wieder ganz normal geworden.

3. An der Stelle der früheren Fistel am rechten Oberschenkel befindet sich jetzt eine schöne Narbe.

4. Die linke Hand weist nichts Pathologisches mehr auf, die an der Daumenwurzel befindliche Narbe ist vollständig geschlossen.

5. Die Schwellung der rechten Hand ist vollständig zurückgegangen. Die von den früheren Fisteln herrührenden Narben sind kaum sichtbar. Zeigefinger und Daumen sind infolge Ausstoßung 2 Sequester verkürzt, aber die Segmente haben sich so gut verbunden, daß man sehr leicht an eine einfache Atrophie glauben könnte.

6. Der Daumen der linken Hand hat seine normale Form wieder erlangt. Ebenso ist die Schwellung der benachbarten Teile vollständig zurückgegangen, so daß man nichts Anormales mehr bemerkt.

7. Der rechte Fuß weist weder Anschwellung noch teigige Beschaffenheit mehr auf. Die früher auf dem Metatars I sitzende Fistel ist geschlossen und von einer glatten und regelmäßigen Narbe bedeckt.

8. Die auf der Rückseite des rechten Fußes sitzenden Fisteln sind, trotz der an dieser Stelle stattgehabten bedeutenden Sequestrierung in idealer Weise vernarbt.

9. Die Halsdrüsen besitzen wieder ihren normalen Umfang.

10. Die Lymphome in den beiden Achselhöhlen, in der Fossa supra clavic. dextra, im Sulcus bicipitalis int. auf dem unteren Drittel des linken Vorderarmes, auf der Mitte des linken Schulterblattes und in der rechten Inguinalbeuge sind gänzlich verschwunden. Man kann hier mit Fug und Recht von einer wirklichen Schmelzung der Drüsenherde sprechen.

Fall 5. Fräulein Ida W., Wien, 20 Jahre alt.

Anamnese. Eltern sowie 11 Geschwister leben noch und erfreuen sich bester Gesundheit. Ein Bruder ist im Alter von 21 Jahren an Lungentuberkulose gestorben. Patientin hat in ihrer Kindheit Scharlach und Masern durchgemacht. Hat niemals an Erkrankung der Atmungsorgane gelitten. Im März 1909 Auftreten einer Geschwulst in der rechten Halsgegend, Diagnose auf Skrofulose gestellt. Incision am oberen Pol und Auskratzen des Krankheitsherdes. Einige Wochen später neue Drüse auf der unteren linken Halsseite. Im Juni 1909 von Auskratzung begleitete Incision. Während einer Badekur in Halle Bildung zweier neuer Geschwülste: die eine im rechten Kieferwinkel, oberhalb der alten von der Operation zurückgebliebenen Narbe, die andere an der Submentalgegend. Andauerndes Wachsen aller dieser Drüsen mit Abszeß und Fistelbildung. Auf den Rat von Prof. Eiselsberg entschließt sich die Patientin zu einer Sonnenkur in Leysin in der Klinik von Dr. Rollier.

Eintrittsstatus 5. XI. 1909 (Fig. 22). Patientin ist von mittlerer Statur. Panniculus adiposus gut entwickelt. Haut und Schleimhäute normal gefärbt. Keine Spuren von Rachitis. Augenwimpern von

normaler Länge. Afebrile Temperatur. Urin und Stuhlgang enthalten keine pathologischen Elemente. Kutanreaktion positiv. Reflexe leicht erhöht.

Lokalbefund. In der Halsgegend eine Reihe von Skrofeln, die wie folgt verteilt sind: 1. In der rechten Unterkiefergegend parallel zum aufsteigenden Unterkieferarst eine alte lineare Narbe. 2. Eine weitere, alte, sternförmige Narbe in der Regio infra mast. dextra. 3. Eine dritte knotige Narbe an der linken unteren Halsseite. 4. Geschwollene Drüse direkt unter und etwas rückwärts vom rechten

Fig. 22. Fall 5. Kurz vor Ausstoßung der Drüse.

Unterkieferwinkel. 5. Eine weitere Geschwulst, welche sich über die ganze Submentalgegend erstreckt.

Verlauf. Schon drei Tage nach Ankunft der Patientin wurden alle diese tuberkulösen Herde den Sonnenstrahlen ausgesetzt. Nach vorangegangener Punktion wurden in die beiden Drüsengeschwülste einige cm^3 Calotscher Mischung eingespritzt.

Bereits im Januar 1910 konnten wir einige der durch die Heliotherapie hervorgerufenen Ausstoßungserscheinungen beobachten. Die in der Gegend des rechten Unterkieferwinkels liegende Drüse war sehr stark angeschwollen. Die Haut war cyanotisch glänzend, stellenweise transparent mit verschiedenen Perforationsstellen, aus denen

ein dicker und gelblicher Eiter heraustrat. Die Drüse in der Submentalgegend war schwammiger. Ihre Lage erschwerte etwas die Insolation, was auch zum Teil ihre im Vergleich zu den anderen Krankheitsherden etwas verspätete Heilung erklären dürfte. Im Februar gelangte die auf der rechten Halsseite liegende Drüse an die Oberfläche der Haut. In der Mitte eines cyanotischen und ödematösen Hautrings bemerkt man eine unregelmäßig geformte, starke, rote Masse von der Form einer dicken Pflaume. Durch die Wunde entwich eine blutig eitrige Flüssigkeit. Die unterhalb des Kinns liegende

Fig. 23. Fall 5. Nach Ausstoßung der Drüse.

Drüse entleerte sich durch zwei kleine Perforationsöffnungen in der Haut, welch letztere an Dicke und Widerstandsfähigkeit abnimmt. Im März 1910 begann die am rechten Kieferwinkel liegende Drüse sich ganz wie ein Sequester zu verhalten. Nachdem es ihr gelungen war, den sie umfassenden Hautring auseinander zu teilen, trat sie heraus und löste sich von der Haut ab wie eine zerklüftete Kugel von gelblich roter Farbe. Die Sekretion ist mehr serös geworden und hat stark abgenommen. Der Drüsenkörper hängt noch an den tieferliegenden Geweben.

Die unterhalb des Kinns liegende Drüse ist noch weicher geworden und die Ränder zeigen noch eine gewisse Induration.

Gegen Mitte April spontane Elimination nach Art der Sequester der unter dem rechten Kieferwinkel liegenden Drüse. Unsere Photographien (Fig. 23) geben die von dieser tuberkulösen Drüse durchlaufenen verschiedenen Phasen wieder: Weichwerden und Nekrose — Elimination — Heilung und Vernarbung.

Der anatomische Befund der hierbei analog einem Sequester ausgestoßenen Drüse war folgender: Dimensionen: Länge = 2,4 cm, Breite = 2,1 cm, Dicke = 1,6 cm.

In der Form glich sie einer dicken runden Pflaume. Die durch Granulationen unregelmäßige Oberfläche war von rosa gelber Farbe. In der Mitte befand sich ein weißlicher, sehr weicher, wahrscheinlich von einem früheren Verkäsungsherd herrührender Kern. Auf der Peripherie bemerkte man fibröse, gefäßarme Trabekel. In den ersten Tagen des Monats Mai befand sich an der Stelle der früheren Drüsengeschwulst eine schöne Narbe.

Schlußfolgerungen.

Es liegt nun nahe, die Vor- und Nachteile der ohne Sonnenbestrahlung erzielten Beseitigung der Sequester mit denjenigen durch Heliotherapie zu vergleichen.

Lassen wir den Sequester unter der gewöhnlichen abwartenden Behandlung herauseitern bzw. sich resorbieren, so dauert der Vorgang zum mindesten monatelang, selbst wenn wir die Tätigkeit des Organismus durch Jodoforminjektionen oder ähnliche Mittel unterstützen. Der Vorgang ist besonders deshalb ein langsamer, weil die tuberkulösen Gewebe nur eine sehr geringe Reparationstendenz besitzen, und weil es bei den tuberkulösen Fisteln, besonders an den Extremitäten, nicht zu so großen Eiteransammlungen kommt, daß der Sequester bei Gelegenheit des Durchbruches eines größeren Abszesses herausgeschwemmt würde.

Wird operativ eingegriffen, so läßt sich der Sequester allerdings rasch entfernen. Diese Entfernung kann auch eine schonende sein, wenn der abgestorbene Knochen aus seinem Verbande ausgelöst ist. Aber selbst in diesem günstigsten Falle beeinflußt der chirurgische Eingriff die zurückbleibenden noch kranken Gewebe bei weitem nicht in der gleichen Weise wie das Sonnenlicht. Ist die Demarkation dagegen noch nicht eingetreten, so läuft der chirurgische Eingriff Gefahr, mehr Gewebe zu entfernen als unbedingt nötig ist, und er kann also

nicht Anspruch auf die Bezeichnung eines schonenden Verfahrens machen.

Die Sonnenbehandlung ihrerseits hat, wie jede abwartende Behandlung, den relativen Nachteil langer Dauer. Dieser Nachteil wird aber bei weitem aufgewogen durch den günstigen Einfluß, den die Heliotherapie während der Behandlungsdauer auf das Allgemeinbefinden ausübt, ganz besonders aber auch durch die kräftige Anregung des lokalen Heilungsvorganges. Ist der Sequester unter Sonnenbehandlung eliminiert, so ist gleichzeitig auch der lokale Prozeß geheilt, die Fistel geschlossen. Durch diesen letzteren Umstand unterscheidet sich die Elimination des Sequesters unter dem Einfluß der Sonnenstrahlen auch von der operativen Behandlung. Was wir bei der letztern scheinbar an Zeit gewinnen, das verlieren wir wieder durch den Umstand, daß mit der operativen Beseitigung des Sequesters der Prozeß noch nicht ausgeheilt ist, sondern zu seiner Ausheilung unter Umständen noch einer Frist von vielen Wochen bedarf. Vor dem operativen Verfahren hat die Heliotherapie endlich den Vorzug der größeren Gewebsschonung. Der Organismus entfernt unter dem Einflusse der Sonnenstrahlen nur gerade diejenigen Gewebspartien, welche der Wiederherstellung nicht mehr fähig sind.

Es ergibt sich daraus, daß für alle Fälle von Sequesterbildung mit Fisteln die Sonnenbehandlung, trotz ihrer relativ langen Dauer, das idealste Heilverfahren darstellt, das wir bis jetzt kennen.

Die Wirkung der Sonnenstrahlen beruht einerseits wahrscheinlich auf ihren bakteriziden Eigenschaften und wohl auch nach Duclaux, Green, Roux und Jersen auf einer Wirkung auf die Bakterientoxine. Daneben kommt, vielleicht noch in höherem Grade, die Einwirkung auf die Gewebe selbst in Frage, die sich sowohl durch eine vermehrte Widerstandsfähigkeit des ganzen Organismus als auch durch eine lokale Anregung seiner antibakteriellen Kräfte und der natürlichen Heilungsvorgänge äußert.

Es ergibt sich aus dem Gesagten, daß wir in der chirurgischen Entfernung der Sequester nur einen Notbehelf erblicken können, der dann angezeigt ist, wenn die Anwendung der Sonnenbehandlung aus sozialen Gründen nicht möglich ist.

Literaturverzeichnis.

1. v. Bie, a) Die Anwendung des Lichtes in der Medizin, 1905; b) Mitteilungen aus Finsens mediz. Lichtinstitut, 1905.
2. Büchner. Zentralbl. f. Bakteriologie, Bd. 11, S. 181.
3. Calot, L'orthopédie indispensable aux practiciens. II. Ed. Paris 1909.
4. Chatin et Carle, Photothérapie.
5. Collet, Précis de pathol. interne. IV. Ed.
6. Cornil et Ranvier, Traité d'histologie pathol. III. Ed.
7. Delbanco u. Jansen. Archiv f. Dermat. u. Syphilis 1907.
8. Dieudonné. Arbeiten aus dem Kaiserl. Gesundheitsamt 1905, Bd. 9, S. 412.
9. Downes Blunt. Proceeding of the Royal Society of London, 6. Dec. 1877 and 19. Dec. 1878.
10. Duclaux. Annales de l'institut Pasteur 1887—1892.
11. Finsen, Das Licht als Incitament. Mitteilungen aus Finsens Lichtinstitut.
12. Gaillard.. Thèse de Lyon 1888, Nr. 396.
13. Hertel, E. Zeitschr. f. allgem. Physik 1904, Bd. 9, S. 1.
14. Jansen, H. Zieglers Beiträge 1907, Bd. 41, S. 277.
15. Kedzior. Archiv f. Hygiene 1899, Bd. 36, S. 323.
16. Krehl u. Marchand. Handbuch der allgemeinen Pathologie. Abschnitte von Aschaff über strahlende Energie. 1908.
17. Ledoux Lebard. Archives de méd. expérimentale 1893, S. 779 et 1902, Bd. 16, S. 387.
18. Leredde et Pantrier, Photothérapie, Photobiologie. Paris 1903.
19. Markuse, Das Sonnenbad. Zeitschr. f. physikal. u. diätet. Therapie 1899, Nr. 4.
20. Ménard, Etude sur la coxalgie 1907, S. 21.
21. Möller, Einfluß des Lichtes auf die Haut in gesundem und krankhaftem Zustande.
22. Ollier, a) Traité des résections; b) Dictionnaire encyclopédique.
23. Pflüger, A. Annalen der Physik 1904, Bd. 13, S. 890.
24. Pisani, R. Klin. therap. Wochenschr. 1903, Nr. 51.
25. Rieder, Lichttherapie. Handbuch der physikalischen Therapie von Goldscheider-Jacob.
26. Rollier, a) Communication au congrès international de Physiotherapie à Rôme 1907.
27. Rollier et Rosselet. Bulletin de la soc. vaud. des sciences nat. 1908.
28. Roux. Annales de l'Institut Pasteur 1887, Bd. 50, S. 445.
29. Strebel, a) Verwendung des Lichtes in der Therapie; b) Deutsche med. Wochenschr. 1901, S. 69.
30. Thiele u. Wolf. Archiv f. Hygiene 1906, Bd. 57, S. 29.
31. Tizzoni u. Cattani. Archiv f. exper. Pharm. u. Path. 1890.
32. Ward, M. Proceeding of the Royal Society of London. 1894.
33. Wiessner, R. Archiv f. Hygiene 1897, Bd. 61.

Druck von August Pries in Leipzig.